PREVALENCIA DE ENFERMEDAD DEGENERATIVA ARTICULAR VERTEBRAL EN GATOS

Antonio Peña Rodríguez, José González Fernández, Víctor Casabona Francés

Centro Veterinario Lisboa

SEVC MADRID 2018
18-20 October 2018 - Spain

CENTRO VETERINARIO LISBOA

Introducción

La enfermedad degenerativa articular vertebral (EDAV) en la especie felina se ha puesto de manifiesto en diferentes estudios[1-5] y se ha visto su alta prevalencia. Estos pacientes pueden ser asintomáticos, presentar disminución de la actividad física o sintomatología no relacionada directamente con esa degeneración articular vertebral.

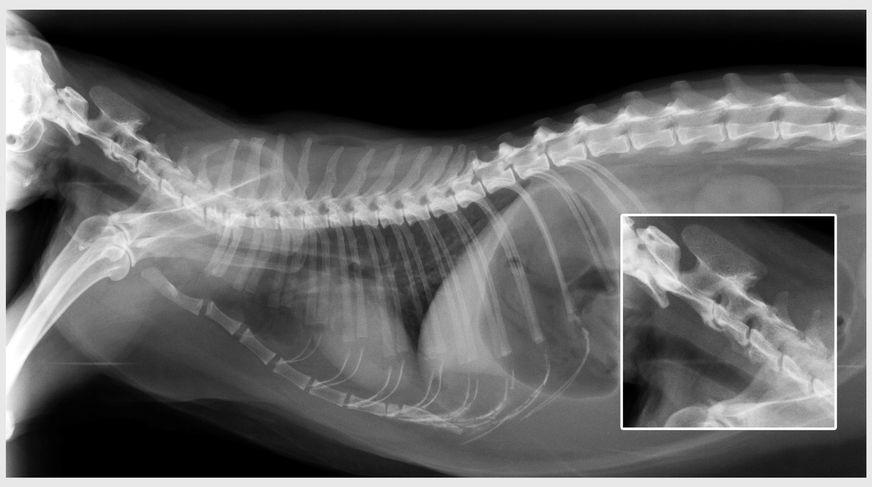

Espondiloartrosis en C2-C3 y T6-T7-T8

Objetivos

1. Conocer la prevalencia de signos de EDAV en un grupo de gatos domésticos a los que se realiza estudio radiográfico de abdomen y tórax.
2. Valorar la relación de la presencia de signos degenerativos articulares vertebrales con el sexo y la edad de los gatos incluidos en el estudio.

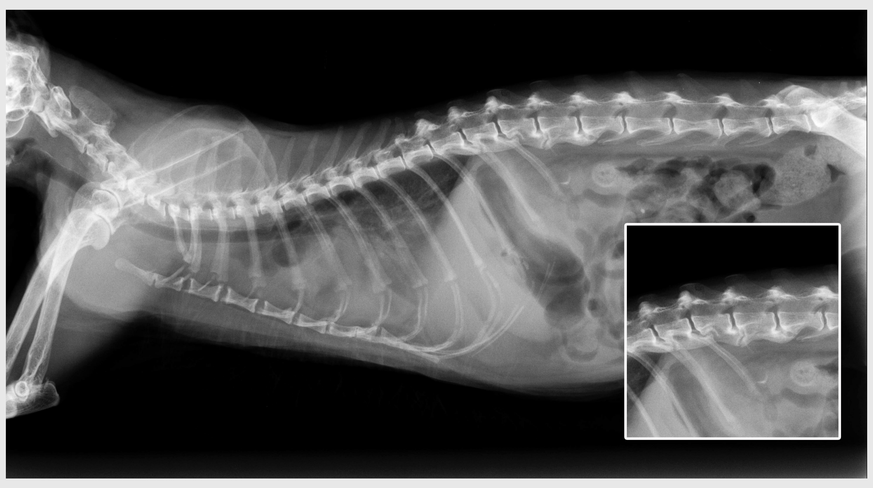

Espondiloartrosis en T12-T13-L1-L2-L3

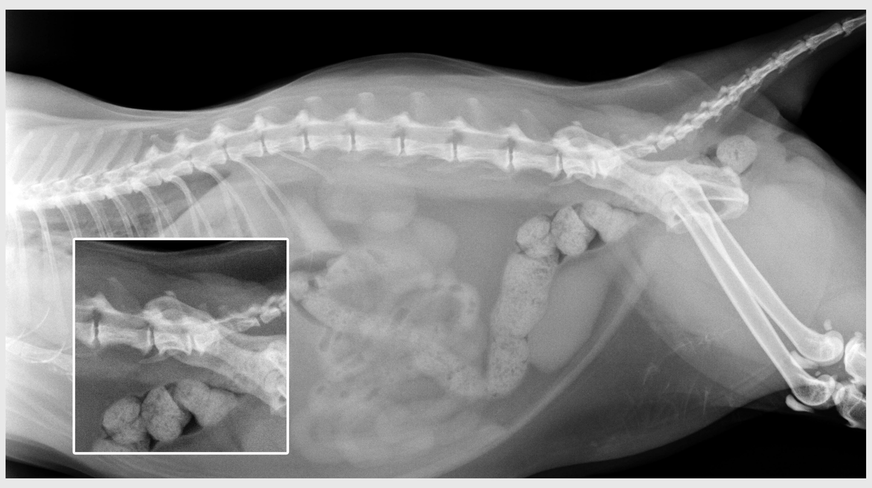

Espondiloartrosis en L5-L6-L7-S1

Método

Estudio observacional retrospectivo (2015-2018) en donde se valoran radiografías laterolaterales de la columna vertebral de 124 gatos (62 machos y 62 hembras), con edades comprendidas entre los 4 meses y los 20 años, distribuidos en grupos de 0 a 5 años, de 5 a 10 años, de 10 a 15 años y de 15 a 20 años. En las radiografías se evalúa la presencia de signos de EDAV en los diferentes segmentos vertebrales para identificar su prevalencia.

Resultados

De los 124 animales radiografiados, 48 presentaban signos de EDAV en uno o más segmentos (38,71%).

La prevalencia de EDAV en hembras fue del 40,32% y en machos del 37,10%. Estos datos no suponen una diferencia estadísticamente significativa ($p<0,0001$).

Los signos degenerativos a partir de los 10 años tienen una prevalencia del 30,64%. Éstos aumentan directamente con la edad del gato ($p<0,0001$).

La prevalencia por segmentos vertebrales fue: región cervical 3,03%; región torácica 33,33%; región lumbar 32,32% y región lumbosacra 30,3%. La articulación lumbosacra es la de mayor prevalencia, afectada en 30 de los gatos estudiados (24,19%), seguida de la L6-L7, en 10 de los gatos valorados (8,06%).

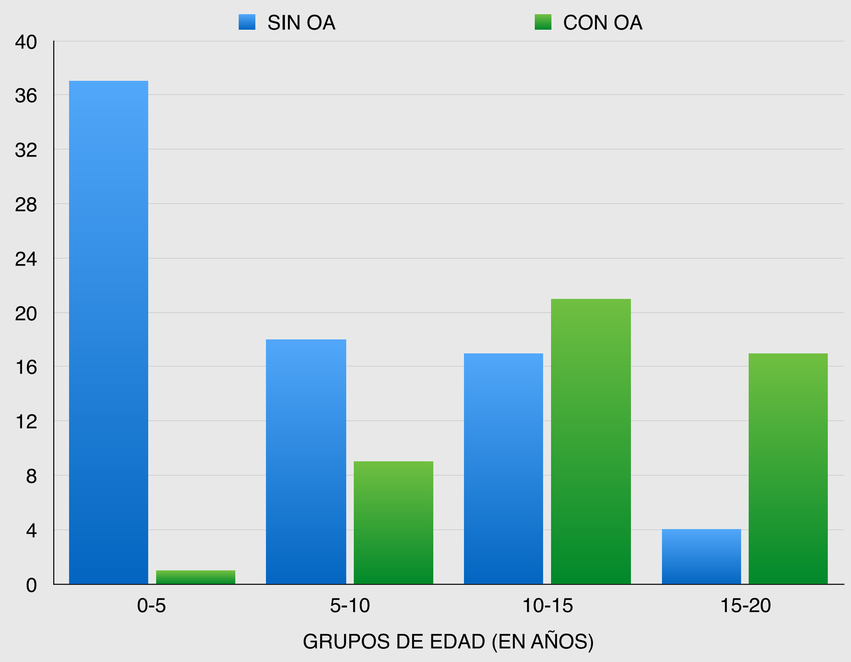

Conclusiones

1. Se pone de manifiesto la alta prevalencia de signos de enfermedad degenerativa articular en el esqueleto axial de los gatos domésticos.
2. No hay diferencia estadísticamente significativa de la presencia de estos signos degenerativos dependiendo del sexo del animal.
3. Se observa un aumento de los signos degenerativos dependiendo directamente de la edad del gato, siendo significativo a partir de los 10 años de edad.

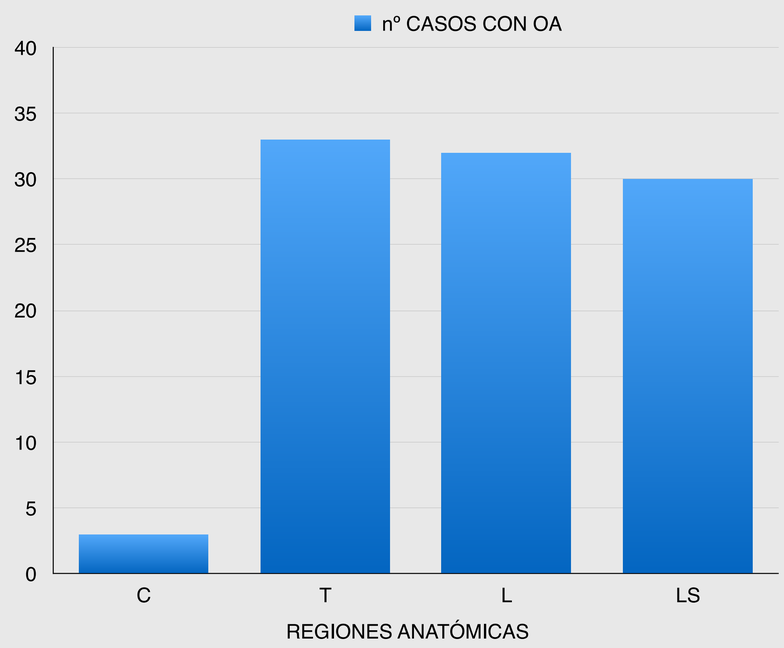

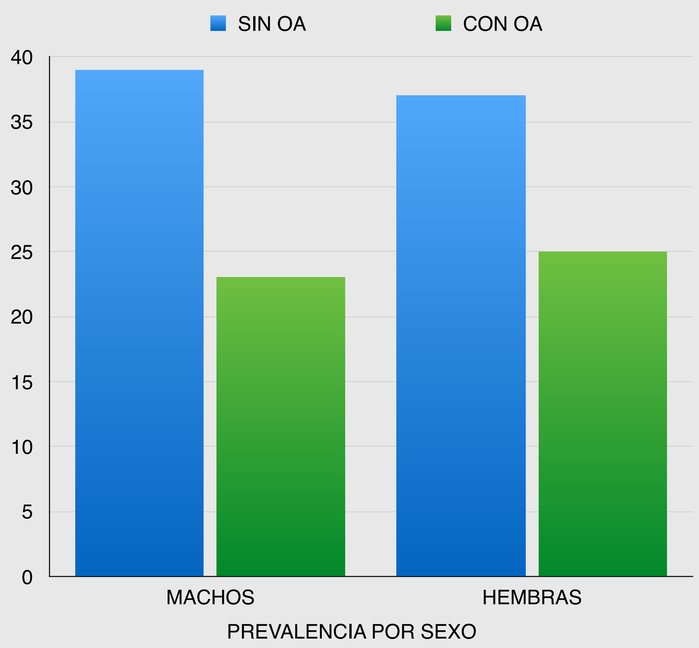

Bibliografía

1. Lascelles BD, Henry JB 3rd, Brown J, et al. Cross-sectional study of the prevalence of radiographic degenerative joint disease in domesticated cats. Veterinary Surgery. 2010;39(5):535-44
2. Beadman R, Smith RN, King AS: Vertebral osteophytes in the cat. Vet Rec 1964;76:1005–1007
3. Clarke SP, Bennett D. Feline osteoarthritis: a prospective study of 28 cases. Journal of Small Animimal Practice. 2006;47: 439-445.
4. Lascelles BD, Hansen BD, Roe S, et al. Evaluation of client-specific outcome measures and activity monitoring to measure pain relief in cats with osteoarthritis. Journal of Veterinary Internal Medicine. 2007;21: 410-416.
5. Clarke SP, Mellor D, Clements DN, et al. Prevalence of radiographic signs of degenerative joint disease in a hospital population of cats. The Veterinary Record. 2005;157: 793-799.